Disfunción Miocárdica con Realce Tardío Post-Quimioterapia Evaluado en Resonancia Magnética Cardíaca de 3Tesla

Felipe Gomes de Oliveira, Tiago Senra, Luciano Figueiredo Filho, Juliana Horie Silva, Hugo Bizetto Zampa, Ibraim Masciarelli Pinto

Instituto Dante Pazzanese de Cardiologia, São Paulo, SP - Brasil

Introducción

Las enfermedades cardiovasculares en pacientes con neoplasia son eventos cada vez más frecuentes debido a los avances en la terapéutica oncológica que resultaron tanto en la mejora de la calidad de vida como en el aumento de la sobrevida de los pacientes.[1] Los progresos en el tratamiento oncológico en los últimos años resultaron también en la mayor exposición de los pacientes a factores de riesgo cardiovasculares y a la quimioterapia con potencial de cardiotoxicidad.[2,3]

La cardiomiopatía inducida por la fibrosis miocárdica, resultante del uso de la doxorrubicina y de la daunorrubicina, ocurre en cerca de 3% de los pacientes, es dosis dependiente, afecta todas las franjas etarias y es frecuentemente irreversible.[1] La cardiotoxicidad puede presentarse de forma aguda, subaguda o crónica.[4] La cardiotoxicidad aguda o subaguda se caracteriza por alteraciones súbitas en la repolarización ventricular, alteraciones en el intervalo Q-T, arritmias supraventriculares y ventriculares, síndromes coronarios agudos, pericarditis y miocarditis, generalmente observadas desde el inicio hasta 14 días después del término del tratamiento.[4] La cardiotoxicidad crónica puede ser diferenciada en dos tipos, de acuerdo con el inicio de los síntomas clínicos. El primer subtipo ocurre dentro de un año después del término de la quimioterapia, y el segundo ocurre generalmente después de un año del término de la quimioterapia. La manifestación más típica de cardiotoxicidad crónica es la disfunción ventricular sistólica o diastólica que puede llevar a la insuficiencia cardíaca congestiva y a la muerte cardiovascular.[4,5] El surgimiento de complicaciones cardiovasculares puede determinar interrupción del tratamiento quimioterápico comprometiendo la cura o el adecuado control del cáncer.[6,7] Es válido resaltar que la insuficiencia cardíaca tiene peor pronóstico que muchas neoplasias y puede comprometer seriamente la evolución del paciente en tratamiento.[8]Los efectos cardiotóxicos clásicos son acumulativos y tienen relación con la dosis, la velocidad de infusión, la asociación de drogas y las insuficiencias hepática y renal. Teóricamente, cualquier quimioterápico tiene potencial para causar toxicidad. La cardiotoxicidad de las antraciclinas (doxorrubicina, epirrubicina y idarrubicina) se caracteriza por caída en la fracción de eyección del ventrículo izquierdo, ocurre en 5% a 25% de los casos, se inicia en las primearas dosis, y está relacionada a la dosis acumulativa, especialmente con dosis encima de 400 mg/m² de superficie corpóral.[9] En ese dosaje, se observa daño permanente miocárdico, caracterizado por apoptosis de los miocitos, resultando en fibrosis y pérdida de la función cardíaca.[3]

En nuestro caso clínico procuramos evidenciar la fibrosis miocárdica generada probablemente por el uso del quimioterápico (antraciclina) y demostrar la utilidad de la resonancia magnética en el seguimiento de los pacientes que realizaron quimioterapia.

Palabras clave

Cardiomiopatías; Neoplasias; Quimioterapia / Efectos adversos; Cardiotoxicidad; Imagen por Resonancia Magnética.

Correspondencia: Felipe Gomes de Oliveira •
Instituto Dante Pazzanese de Cardiologia. Av. Dante Pazzanese, 500. CEP 04012-909, Vila Mariana, SP - Brasil
E-mail: Lipejf@hotmail.com/Felipe_gomes@usp.br/Lipejf10@gmail.com
Artículo recibido el 27/7/2015; revisado el 31/8/2015; aceptado el 27/10/2015.

DOI: 10.5935/2318-8219.20160009

Relato del Caso

M.S.A.C., 51 años, femenina, fue diagnosticada con neoplasia de mama en octubre 2014, cuando fue sometida a mastectomía izquierda seguida de quimioterapia con doxorrubicina en la dosis de 60mg/m², siendo utilizada una dosis total de 362mg/m² al final de seis meses de tratamiento. En el preoperatorio para la mastectomía fue realizada cinecoronariografía que no evidenció lesiones obstructivas en las arterias coronarias. La paciente realizó ecocardiograma antes del inicio del tratamiento quimioterápico que evidenció fracción de eyección del ventrículo izquierdo normal (FE = 62%), con diámetros diastólico y sistólico normales y atrios de dimensiones preservadas. Después de tres meses del término del tratamiento quimioterápico la paciente evolucionó con disnea a los esfuerzos y disnea paroxística nocturna. El examen físico demostraba ritmo cardíaco regular, estertores en ambas bases pulmonares, turgencia yugular patológica y edema de miembros inferiores +/4+. En el seguimiento fue realizado nuevo ecocardiograma que mostró caída de la función ventricular izquierda sistólica (FE = 34%) y aumento de los diámetros diastólicos finales ventriculares. Como complementación, fue encaminada para la realización de resonancia magnética cardíaca (Ingenia 3T, Philips, Eindhover) para evaluación de diámetros ventriculares, función biventricular y presencia de realce tardío. Fue evidenciada disfunción sistólica ventricular izquierda global moderada, con fracción de eyección de 32% (Simpson), aumento de los diámetros ventriculares (volumen diastólico final indexado (VDFVIi) de 128 mL/m² y volumen sistólico final indexado (VSFVIi) de 87 mL/m². Se observó también disfunción sistólica ventricular derecha global leve a costa de hipocinesia difusa, con volumen diastólico final indexado

(VDFVDi) 121 mL/m², volumen sistólico final indexado (VSFVDi) 74 mL/m² y fracción de eyección 38% (Simpson). Evaluación por el realce tardío mostró fibrosis transmural en pared lateral en el segmento apical del ventrículo izquierdo (Figuras 1 y 2).La paciente inició tratamiento medicamentoso para la insuficiencia cardíaca sistólica, con inhibidores de la enzima conversora de angiotensina, antagonista de la aldosterona, betabloqueantes y diuréticos. En el momento se encuentra compensada del punto de vista hemodinámico y asintomática.

Discusión

Las enfermedades cardiovasculares en los pacientes con cáncer son eventos cada vez más frecuentes, como resultado de avances en la terapéutica oncológica que resultaron tanto en la mejora de la calidad de vida como en el aumento de la sobrevida de los pacientes.[1]

Entre los efectos adversos de los quimioterápicos en el sistema cardiovascular se destacan, por la su mayor frecuencia y gravedad, agresión miocárdica con disfunción ventricular sistólica e insuficiencia cardíaca. A pesar de ser un evento poco frecuente, el daño miocárdico evidenciado por la resonancia magnética con realce tardío es marcador de peor pronóstico, con aumento de la mortalidad cardiovascular.[8]

La resonancia magnética cardíaca constituye un método complementario de extrema importancia al demonstrar áreas de fibrosis miocárdica inducida por el uso de quimioterápicos, especialmente las antraciclinas, definiendo la etiología de la disfunción miocárdica y el pronóstico relacionado con el área de fibrosis ventricular.

En ese caso específico la resonancia magnética fue de gran valor al demonstrar la presencia de la fibrosis miocárdica en el ventrículo izquierdo probablemente relacionada a cardiotoxicidad por la quimioterapia. Además de eso, permitió descartar otras causas de disfunción ventricular, tal como la miocarditis, que presenta estándar de distribución del realce tardío habitualmente diferente del caso en cuestión. A pesar de que la fibrosis miocárdica transmural observada en ese caso es comúnmente encontrada en las miocardiopatías isquémicas, la paciente en cuestión ya tenía cinecoronariografía con menos de un año que no evidenció lesiones obstructivas en las arterias coronarias, lo que vuelve la etiología isquémica poco probable. Además de eso, el carácter difuso de la hipocinesia no sería esperado para un infarto de pequeña extensión.

Sabemos que el seguimiento de la función ventricular post-quimioterapia es habitualmente realizado con ecocardiograma, Mientras tanto la resonancia magnética cardíaca puede tener gran utilidad en ese escenario a medida que consigue evaluar de manera adecuada la función ventricular, identifica la presencia de fibrosis miocárdica y puede contribuir en el planeamiento terapéutico de la neoplasia y de la insuficiencia cardíaca.

Contribución de los autores

Concepción y diseño de la investigación: Oliveira FG, Senra T; Obtención de datos: Oliveira FG, Figueiredo

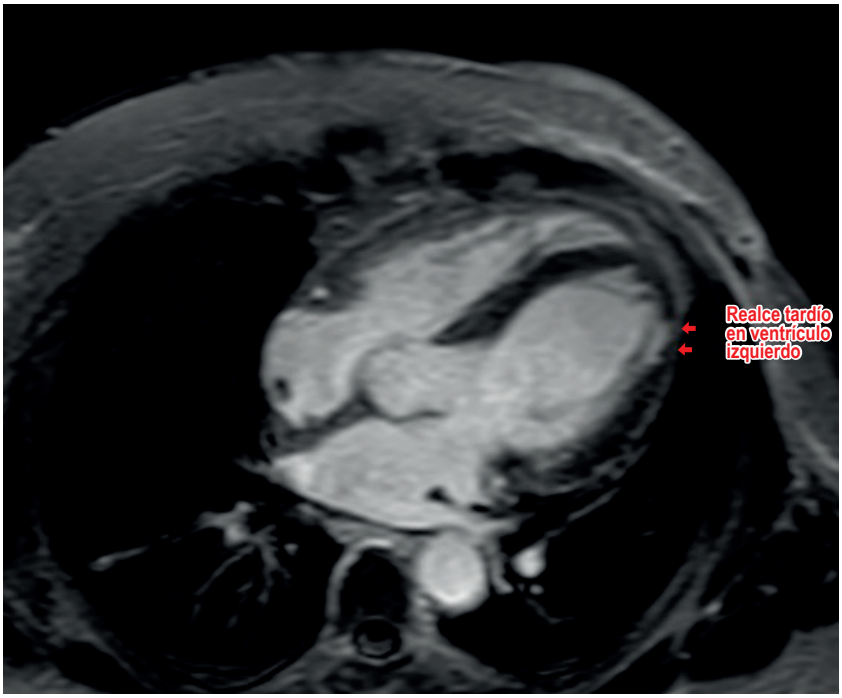

Figura 1 – *Imagen de realce tardío en eje largo del corazón mostrando área de fibrosis miocárdica en la pared lateral del ventrículo izquierdo en la porción apical (flechas rojas).*

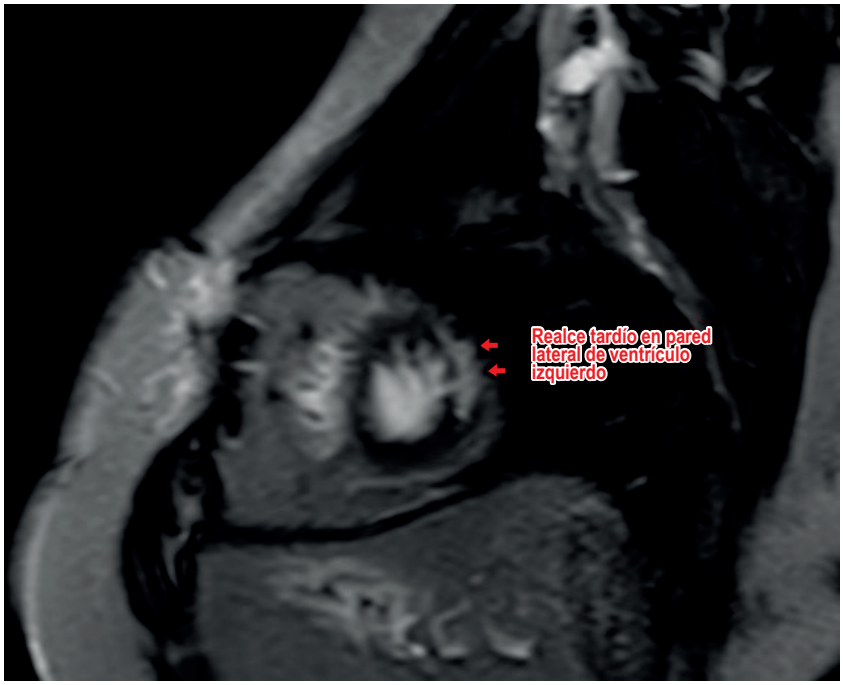

Figura 2 – *Imagen de realce tardío en eje curto del corazón mostrando área de fibrosis miocárdica transmural en pared lateral en el segmento apical del ventrículo izquierdo (flechas rojas).*

Filho L; Análisis e interpretación de los datos: Oliveira FG; Redacción del manuscrito: Oliveira FG; Revisión crítica del manuscrito respecto al contenido intelectual importante: Pinto IM, Senra T; Adquisición de las imágenes de la Resonancia Magnética: Silva JH, Zampa HB.

Potencial Conflicto de Intereses

Declaro no haber conflicto de intereses pertinentes.

Fuentes de Financiamiento

El presente estudio no tuvo fuentes de financiamiento externas.

Vinculación Académica

No hay vinculación de este estudio a programas de postgrado.

Referencias

1. Ewer MS, Ewer SM. Cardiotoxicity of anticancer treatments: what the cardiologist needs to know. Nat Rev Cardiol. 2010;7(10):564-75.
2. Wu AH. Cardiotoxic drugs: clinical monitoring and decision making. Heart. 2008;94(11):1503-9.
3. Monsuez JJ, Charniot JC, Vignat N, Artigou JY. Cardiac side-effects of cancer chemotherapy. Int J Cardiol. 2010;144(1):3-15.
4. Albini A, Pennesi G, Donatelli F, Cammarota R, De Flora S, Noonan DM. Cardiotoxicity of anticancer drugs: the need for cardio-oncology and cardio-oncological prevention. J Natl Cancer Inst. 2009;102(1):14-25.
5. Dolci A, Dominici R, Cardinale D, Sandri MT, Panteghini M. Biochemical markers for prediction of chemotherapy-induced cardiotoxicity: systematic review of the literature and recommendations for use. Am J Clin Pathol. 2008;130(5):688-95.
6. Yeh ET, Tong AT, Lenihan DJ, Yusuf SW, Swafford J, Champion C, et al. Cardiovascular complications of cancer therapy: diagnosis, pathogenesis, and management. Circulation. 2004;109(25):3122-31.
7. Yeh ET, Bickford CL. Cardiovascular complications of cancer therapy: incidence, pathogenesis, diagnosis, and management. J Am Coll Cardiol. 2009;53(24):2231-47.
8. Stewart S, MacIntyre K, Hole DJ, Capewell S, McMurray JJ. More 'malignant' than cancer? Five-year survival following a first admission for heart failure. Eur J Heart Fail. 2001;3(3):315-22.
9. Singal PK, Iliskovic N. Doxorubicin-induced cardiomyopathy. N Engl J Med. 1998;339(13):900-5.